

# De Ghent Global IAD Categorisation Tool

## Een nieuw internationaal classificatie-instrument voor incontinentie-geassocieerde dermatitis (IAD)

K. Van den Bussche, D. Beeckman\*

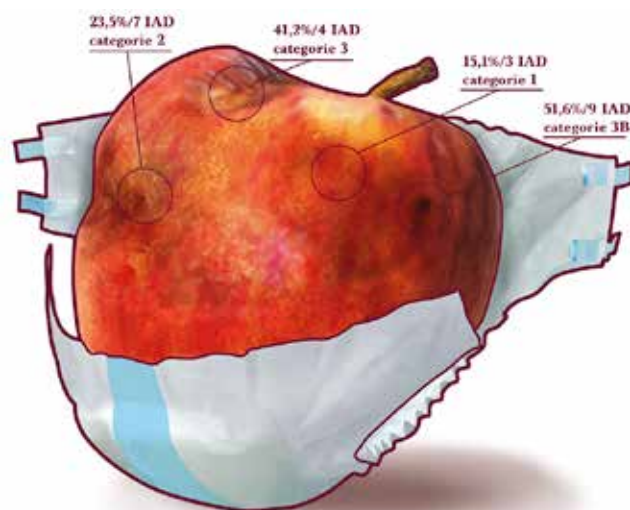
### Abstract

De Ghent Global IAD Categorisation tool (GLOBIAD) is het resultaat van een twee jaar durend project waaraan 34 internationale experts en 823 clinici uit dertig landen deelnamen (1). De GLOBIAD categoriseert de ernst van incontinentie-geassocieerde dermatitis (IAD) op basis van visuele observatie van de aangetaste huid. De GLOBIAD streeft naar een internationaal geaccepteerde standaard voor de beschrijving van de ernst van IAD en standaardisatie van documentatie van deze aandoening in de klinische praktijk en onderzoek.

### IAD

IAD is een specifieke vorm van irriterende contactdermatitis die veroorzaakt wordt door langdurige blootstelling van de huid aan urine en stoelgang. IAD wordt gekenmerkt door roodheid en oedeemvorming ter hoogte van de perianale of genitale zone. In specifieke gevallen gaat IAD gepaard met blaasjes, erosie en een secundaire huidinfectie (2). De etiologie van IAD is complex en multifactorieel (3). Prevalentie- en incidentiecijfers van IAD variëren naargelang het type setting en de populatie. De prevalentie van IAD wordt geschat tussen 5,7% en 22,8% en de incidentie tussen 3,4% en 50% (2). Deze verschillen worden verklaard door het gebrek aan internationale standaarden over de diagnostische criteria voor IAD en de mogelijke verwarring met decubitus en andere huidaandoeningen (4). Een recent Cochrane review toonde een belangrijke heterogeniteit in gerapporteerde uitkomstmaten en gebruikte instrumenten in het bestaande onderzoek over IAD (5). Tot op heden werden tien IAD classificatie-instrumenten ontwikkeld, maar de evaluatie van de psychometrische eigenschappen van de instrumenten is beperkt. Verschillende instrumenten werden ook te tijdrovend en (taalkundig) te complex bevonden voor gebruik in de klinische praktijk (6).

Daarom stelde een internationaal expertpanel in 2015 de vereenvoudigde 'IAD Severity Categorisation Tool' voor (7). Dit instrument bevat drie categorieën: 'geen roodheid en intacte huid' (risico, categorie 0), 'roodheid met intacte huid' (categorie 1) en 'roodheid met ontvelling' (categorie 2). De psychometrische eigenschappen werden niet getest. Het doel van deze studie was de verdere ontwikkeling en psychometrische validering van de 'IAD Severity Categorisation Tool'.



### Ontwikkeling en evaluatie van de Ghent Global IAD Categorisation Tool (GLOBIAD)

Het onderzoek bestond uit twee stappen: stap 1 omvatte de ontwikkeling van het instrument en inhouds- en face validity en stap 2 de evaluatie van de psychometrische eigenschappen.

#### Stap 1. Ontwikkeling met expertpanel

De 'IAD Severity Categorisation Tool' werd voorgelegd aan een panel van 34 experts uit 13 landen (Australië, Oostenrijk, België, Tsjechië, Frankrijk, Duitsland, Noorwegen, Italië, Zuid-Afrika, Spanje, Turkije, het Verenigd Koninkrijk en de Verenigde Staten van Amerika) (7).

Via een online vragenlijst (LimeSurvey®) werd aan de

experts gevraagd of ze akkoord gingen of opmerkingen hadden over het voorgestelde doel, de structuur (het aantal items) en de categorieën van het instrument. Gebaseerd op de feedback van het expertpanel werd het finale instrument, de GLOBIAD, ontwikkeld. De GLOBIAD (figuur 1) bestaat uit twee categorieën: ‘aanwezigheid van aanhoudende roodheid’ (cat. 1) en ‘aanwezigheid van ontvelling’ (cat. 2). Elke categorie is vervolgens onderverdeeld in twee subcategorieën gebaseerd op de afwezigheid (cat. A) of aanwezigheid (cat. B) van klinische en observeerbare tekenen van infectie.

De GLOBIAD streeft naar:

1. een internationaal geaccepteerde standaard voor de beschrijving van de ernst van IAD,
2. standaardisatie van documentatie van IAD in de klinische praktijk en in onderzoek,





## Stap 2. Evaluatie met klinici

Door middel van het categoriseren van 34 foto's volgens de GLOBIAD op twee tijdstippen werden de psychometrische eigenschappen nagegaan. Een online vragenlijst (LimeSurvey®) werd in het Engels opgesteld en door experts met uitgebreide kennis over IAD vertaald naar hun moedertaal. De GLOBIAD is beschikbaar in 14 talen: Arabisch, Deens, Duits, Engels, Frans, Hongaars, Italiaans, Kroatisch, Nederlands, Portugees, Slovaaks, Spaans, Tsjechisch en Turks. Clinici werden gerekruteerd via het netwerk van het expertpanel en via internationale wondorganisaties.

Het instrument werd getest door 823 klinici uit 30 landen tussen januari en maart 2017. De hertestprocedure werd door 463 klinici na gemiddeld veertien dagen (SD 8.1 dagen) vervolledigd. De resultaten wijzen op een hoge

# GLOBIAD

Ghent Global IAD Categorisation Tool

Categorie 1: Aanhoudende roodheid		Categorie 2: Ontvelling	
<b>1A - Aanhoudende roodheid zonder klinische tekenen van infectie</b>  <p><b>Essentieel criterium</b></p> <ul style="list-style-type: none"> <li>Aanhoudende roodheid</li> <li>Verschillende tinten roodheid kunnen aanwezig zijn.</li> <li>Bij patiënten met een donkere huidskleur, kan de huid bleker zijn dan normaal, donkerder zijn dan normaal of paars van kleur zijn.</li> </ul> <p><b>Bijkomende criteria</b></p> <ul style="list-style-type: none"> <li>Algetekende zones met een verkleurde huid afkomstig van eerdere (reeds genezen) huidletsels</li> <li>Glimmende huid</li> <li>Verweekte huid (maceratie)</li> <li>Intacte blaasjes of blaren</li> <li>De huid kan gespannen of gezwollen aanvoelen bij palpatie</li> <li>Brandigheid, tintelingen, jeuk of pijn</li> </ul>	<b>2A - Ontvelling zonder klinische tekenen van infectie</b>  <p><b>Essentieel criterium</b></p> <ul style="list-style-type: none"> <li>Ontvelling</li> <li>Ontvelling kan zich manifesteren als erosie van de huid (kan het gevolg zijn van beschadigde/open blaasjes of blaren), desquatie en frictieletsel</li> <li>De huidlaag heeft een diffus patroon.</li> </ul> <p><b>Bijkomende criteria</b></p> <ul style="list-style-type: none"> <li>Aanhoudende roodheid</li> <li>Verschillende tinten roodheid kunnen aanwezig zijn. Bij patiënten met een donkere huidskleur, kan de huid bleker zijn dan normaal, donkerder zijn dan normaal of paars van kleur zijn.</li> <li>Algetekende zones met een verkleurde huid afkomstig van eerdere (reeds genezen) huidletsels</li> <li>Glimmende huid</li> <li>Verweekte huid (maceratie)</li> <li>Intacte blaasjes of blaren</li> <li>De huid kan gespannen of gezwollen aanvoelen bij palpatie</li> <li>Brandigheid, tintelingen, jeuk of pijn</li> </ul>		
<b>1B - Aanhoudende roodheid met klinische tekenen van infectie</b>  <p><b>Essentiële criteria</b></p> <ul style="list-style-type: none"> <li>Aanhoudende roodheid</li> <li>Verschillende tinten roodheid kunnen aanwezig zijn.</li> <li>Bij patiënten met een donkere huidskleur, kan de huid bleker zijn dan normaal, donkerder zijn dan normaal of paars van kleur zijn.</li> <li>Tekenen van infectie</li> <li>Zoals een witte schijfing van de huid (kan wijzen op een schimmelinfectie) of sateliet letsel (puistels rondom het letsel, kan wijzen op een <i>Candida albicans</i> schimmelinfectie).</li> </ul> <p><b>Bijkomende criteria</b></p> <ul style="list-style-type: none"> <li>Algetekende zones met een verkleurde huid afkomstig van eerdere (reeds genezen) huidletsels</li> <li>Glimmende huid</li> <li>Verweekte huid (maceratie)</li> <li>Intacte blaasjes of blaren</li> <li>De huid kan gespannen of gezwollen aanvoelen bij palpatie</li> <li>Brandigheid, tintelingen, jeuk of pijn</li> </ul>	<b>2B - Ontvelling met klinische tekenen van infectie</b>  <p><b>Essentiële criteria</b></p> <ul style="list-style-type: none"> <li>Ontvelling</li> <li>Ontvelling kan zich manifesteren als erosie van de huid (kan het gevolg zijn van beschadigde/open blaasjes of blaren), desquatie en frictieletsel. De huidlaag heeft een diffus patroon.</li> <li>Tekenen van infectie</li> <li>Zoals een witte schijfing van de huid (kan wijzen op een schimmelinfectie) of sateliet letsel (puistels rondom het letsel, kan wijzen op een <i>Candida albicans</i> schimmelinfectie), beslag aanwezig in het wondbed (geel/bruin/groen), groene verkleuring in het wondbed (kan wijzen op een bacteriële infectie met <i>Pseudomonas aeruginosa</i>), overmatig vesicuul, etterige afscheiding (pus) of een glanzend inspect van het wondbed.</li> </ul> <p><b>Bijkomende criteria</b></p> <ul style="list-style-type: none"> <li>Aanhoudende roodheid</li> <li>Verschillende tinten roodheid kunnen aanwezig zijn. Bij patiënten met een donkere huidskleur, kan de huid bleker zijn dan normaal, donkerder zijn dan normaal of paars van kleur zijn.</li> <li>Algetekende zones met een verkleurde huid afkomstig van eerdere (reeds genezen) huidletsels</li> <li>Glimmende huid</li> <li>Verweekte huid (maceratie)</li> <li>Intacte blaasjes of blaren</li> <li>De huid kan gespannen of gezwollen aanvoelen bij palpatie</li> <li>Brandigheid, tintelingen, jeuk of pijn</li> </ul>		

Figuur 1. Ghent Global IAD Categorisation Tool

diagnostische nauwkeurigheid van de differentiatie tussen een intacte en een ontvelde huid bij het beoordelen van foto's van IAD. Het herkennen van klinische tekenen van infectie leek moeilijker. Lokale tekenen van infectie zijn onder meer roodheid, warmte, zwelling, pus en pijn waarvan sommige niet op foto's kunnen worden beoordeeld. Gezien het moeilijk is om infectie te diagnosticeren op basis van klinisch observeerbare tekenen, kan een (semi)kwantitatieve kweek overwogen worden (8). Deze techniek is echter tijdrovend, duur en vaak vals positief. Het is aanbevolen om alleen die wonden die klinisch geïnfecteerd lijken, erger worden of niet genezen microbiologisch te analyseren d.m.v. een kweek (swab of biopt) (9). Correcte en vroege detectie van infectie door de zorgverlener is cruciaal in de behandeling van IAD (10). Inadequate behandeling kan een vertraagde wondheling, een verlengde ziekenhuisopname en een toename in globale kosten veroorzaken (11). Op basis van de inhoudsvalidatie werd beslist om de klinische tekenen van infectie te behouden. Ten slotte werd in deze studie een hogere overeenstemming met de referentiestandaard en betrouwbaarheid gevonden in meer ervaren en hoger opgeleide klinici.

**Tabel 1. Kenmerken klinici**

	Stap 1		Stap 2	
	n	%	n	%
<b>Geslacht</b>				
Vrouw	696	84.6	383	82.7
<b>Leeftijd</b>				
Gemiddelde (SD)	40.9	12.0	43.0	11.4
<b>Rol</b>				
Student verpleegkundige	63	7.7	28	6.0
Verzorgende	53	6.4	15	3.2
Verpleegkundige	327	39.7	172	37.1
Hoofdverpleegkundige	25	3.0	15	3.2
Verpleegkundig specialist	264	32.1	175	37.8
Leerkracht	37	4.5	22	4.8
Onderzoeker	15	1.8	12	2.6
Andere	33	4.0	19	4.1
Missing data	5	0.7	5	1.1
<b>Expertise m.b.t. IAD<sup>a</sup></b>				
Beginner	117	14.2	55	11.9
Gevorderde beginner	147	17.9	61	13.2
Bekwame verpleegkundige	231	28.1	136	29.4
Volleerde verpleegkundige	180	21.9	114	24.6
Verpleegkundig expert	148	18.0	97	21.0

<sup>a</sup> Expertise m.b.t. de beoordeling en management van IAD volgens Patricia Benner

## GLOBIAD in de praktijk

### Stap 1. Is het een IAD-letsel?

Een eerste belangrijke stap bij het categoriseren van IAD, is het stellen van de juiste diagnose. In een groot Europees onderzoek waarbij 1.452 verpleegkundigen in vijf Europese landen foto's van decubitusletsels en IAD beoordeelden, bleek slechts 22 procent van de observaties correct (12). Decubitus veroorzaakt door druk en schuifkrachten en IAD veroorzaakt door aanwezigheid van urine en/of stoelgang, zijn vaak lastig van elkaar te onderscheiden in de dagelijkse praktijk. Tabel 1 vat enkele typische kenmerken van zowel decubitus als IAD samen: oorzaak, locatie, vorm, diepte, aanwezigheid van necrose, wondranden en kleur (13). Opgelet, beide letsels kunnen samen voorkomen. Een patiënt met IAD heeft zelfs meer kans op het ontwikkelen van decubitus.

### Stap 2. Is de huid intact of ontveld?

In een volgende stap, kan de verpleegkundige de ernst van het IAD-letsel inschatten aan de hand van de GLOBIAD. Primair wordt het IAD-letsel opgedeeld in twee hoofdcategorieën: 'aanwezigheid van aanhoudende roodheid' (cat. 1) of 'aanwezigheid van ontveling' (cat. 2). Aanhoudende roodheid (cat. 1): verschillende tinten roodheid kunnen aanwezig zijn. Bij patiënten met een donkere huidskleur kan de huid bleker zijn dan normaal, donkerder zijn dan normaal of paars van kleur zijn. Ontveling (cat. 2): Ontveling kan zich manifesteren als erosie van de huid (kan het gevolg zijn van beschadigde/open blaasjes of blaren). De huidschade heeft een diffuus patroon.

### Stap 3. Zijn er klinische tekenen van infectie aanwezig?

Vervolgens is het belangrijk om mogelijke tekenen die wijzen op een infectie te herkennen. Zo wordt het IAD-letsel onderverdeeld in twee subcategorieën gebaseerd op de afwezigheid (cat. A) of aanwezigheid (cat. B) van klinische en observeerbare tekenen van infectie. Mogelijke tekenen van infectie bij een intacte huid (cat. 1B):

- een witte schilfering van de huid (kan wijzen op een schimmelinfectie)
- satellietletsels (pustels rondom het letsel, kan wijzen op een *Candida albicans* schimmelinfectie).

Mogelijke tekenen van infectie bij een ontvelde huid (cat. 2B):

- een witte schilfering van de huid (kan wijzen op een schimmelinfectie)
- satellietletsels (pustels rondom het letsel, kan wijzen op een *Candida albicans* schimmelinfectie)
- beslag aanwezig in het wondbed (geel/bruin/grijs),
- groene verkleuring in het wondbed (kan wijzen op een bacteriële infectie met *Pseudomonas aeruginosa*),
- overmatig exsudaat, etterige afscheiding (pus) of een glanzend aspect van het wondbed.

**Tabel 2. Onderscheid Decubitus en IAD (13)**

	<b>Decubitus</b>	<b>IAD</b>
<b>Oorzaak</b>	Druk of schuifkrachten	Aanwezigheid van vocht: urine en/of stoelgang
<b>Locatie</b>	Beenderig uitsteeksel of compressie op zacht weefsel	Zones waar de huid in contact komt met (bijtend) vocht (bilnaad, stuit, labia, scrotum)
<b>Vorm</b>	Afgelijnd	Diffuse vorm, soms gekarteld, kopieletsel
<b>Diepte</b>	Van oppervlakkig tot diep, afhankelijk van de categorie	Altijd oppervlakkig: alleen de bovenste huidlaag is beschadigd. Diepere letsels mogelijk indien infectie
<b>Necrose</b>	Zwarte necrotische korst op een beenderig uitsteeksel	Nooit
<b>Wondranden</b>	Duidelijk afgetekend	Slecht afgelijnd (vaag) en onregelmatig
<b>Kleur van het wondbed</b>	Niet wegdrubbare roodheid (cat. 1) Eén type roodheid bij granulerend weefsel, egaal van kleur	Wegdrubbare of niet wegdrubbare roodheid. Verschillende kleuren, van roze tot donkerrood. Nooit egaal

#### Stap 4. Zijn er andere kenmerken aanwezig?

Daarnaast kan elk IAD-letsel gepaard gaan met een aantal bijkomende kenmerken. Deze tekenen en symptomen hoeven niet aanwezig te zijn, maar kunnen aanwezig zijn.

Mogelijke bijkomende tekenen en symptomen

- afgetekende zones met een verkleurde huid afkomstig van eerdere (reeds genezen) huidletsels,
- glimmende huid,
- verweekte huid (maceratie),
- intacte blaasjes of blaren,
- de huid kan gespannen of gezwollen aanvoelen bij palpatie (oedeemvorming),
- branderigheid, tintelingen, jeuk of pijn.

#### De toekomst

Tot voor kort was er voor de klinische praktijk en het wetenschappelijk onderzoek geen internationaal gestandaardiseerd IAD-classificatie-instrument beschikbaar. Daarenboven verwarren klinici IAD vaak met decubitus en andere huidaandoeningen (12). Een universeel IAD-classificatie instrument was nodig om de klinische praktijk, de verpleegkundige opleiding en het verpleegkundige onderzoek te ondersteunen. De GLOBIAD werd ontwikkeld door een groot internationaal expertpanel en wereldwijd getest bij een grote en diverse groep klinici. De GLOBIAD werd ontwikkeld als een eenvoudig te gebruiken en tijdsbesparend instrument dat gemakkelijk geïmplementeerd kan worden. De ontwikkeling van de GLOBIAD is een belangrijke stap naar een betere en systematische beoordeling van IAD in de klinische praktijk en in onderzoek wereldwijd.

De GLOBIAD is beschikbaar in veertien talen en wordt momenteel wereldwijd verspreid via internationale wondorganisaties en geïmplementeerd in gezondheidszorginstellingen en educatieve programma's. De ontwikkeling van de GLOBIAD beïnvloedt het beleid op het hoogste

niveau met het oog op een standaardisatie van taal en terminologie. Dit onderzoek heeft nu al tot veranderingen geleid in de praktijk op het vlak van IAD herkenning en classificatie.

#### Oefening baart kunst

In deze studie werd een hogere overeenstemming met de referentiestandaard gevonden in meer ervaren en hoger opgeleide klinici. Correcte classificatie van IAD vereist een diepgaande kennis en inzicht in de pathofysiologie, tekenen en symptomen. Verwacht wordt dat correcte classificatie zal verbeteren wanneer voldoende en adequate educatie en training wordt voorzien (14). Het is daarom belangrijk dat IAD en decubitus op de agenda blijven staan in gezondheidszorginstellingen.

#### Categorie

Categoriseer de IAD-letsels (foto 1-3) volgens de GLOBIAD. De antwoorden vind je onderaan pagina 8.

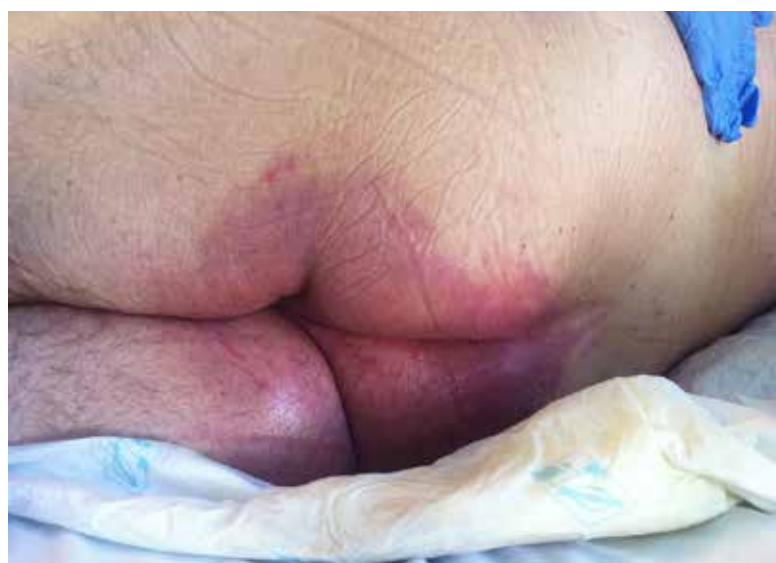

Foto 1

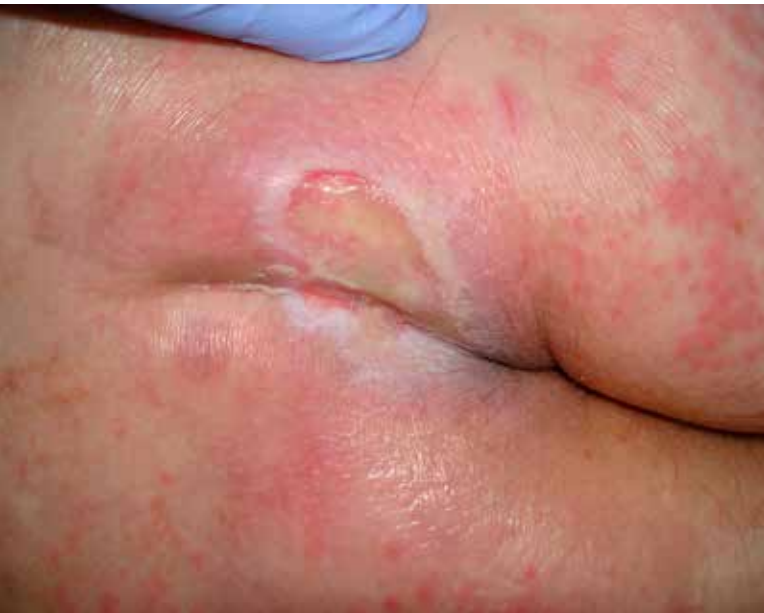

Foto 2

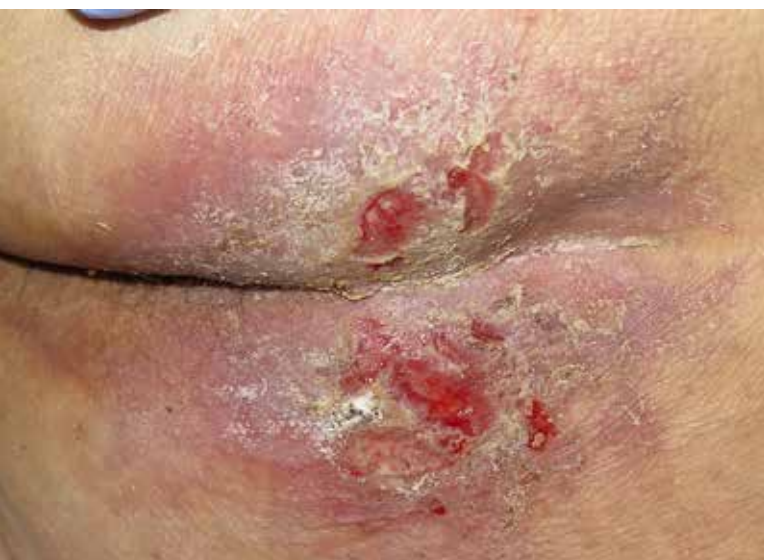

Foto 3

## Literatuur

1. Beeckman D, Van den Bussche K, Alves P, et al. **Towards an international language for Incontinence-Associated Dermatitis (IAD): design and evaluation of psychometric properties of the Ghent Global IAD Categorisation Tool (GLOBIAD) in 30 countries.** Br J Derm. Under review.
2. Gray M, Beeckman D, Bliss DZ, et al. **Incontinence-associated dermatitis: a comprehensive review and update.** J Wound, Ostomy & Continence Nursing, 2012;39:61-74.
3. Beeckman D, Schoonhoven L, Verhaeghe S, et al. **Prevention and treatment of incontinence-associated dermatitis: literature review.** J Adv Nurs, 2009;65:1141-54.
4. Beeckman D, Schoonhoven L, Fletcher J, et al. **EPUAP classification system for pressure ulcers: European reliability study.** J Adv Nurs, 2007;9:982-91.

5. Beeckman D, Van Damme N, Schoonhoven L, et al. **Interventions for preventing and treating incontinence associated dermatitis in adults.** The Cochrane Library, 2016.
6. Clarke-O'Neill S, Farbroth A, Eidrup M-LL, et al. **Is it Feasible to Use Incontinence-Associated Dermatitis Assessment Tools in Routine Clinical Practice in the Long-term Care Setting?** J Wound Ostomy & Continence Nursing, 2015;42:379-88.
7. Beeckman D, Campbell J, Campbell K, et al. **Proceedings of the Global IAD Expert Panel. Incontinence-associated dermatitis: moving prevention forward.** Wounds International, 2015.
8. Cefalu JE, Barrier KM, Davis AH. **Wound Infections in Critical Care.** Critical Care Nursing Clinics of North America, 2017;29:81-96.
9. Bowler P, Duerden B, Armstrong DG. **Wound microbiology and associated approaches to wound management.** Clinical microbiology reviews, 2001;14:244-69.
10. Posnett J, Gottrup F, Lundgren H, et al. **The resource impact of wounds on health-care providers in Europe.** J Wound Care, 2009;18:154-61.
11. Sen CK, Gordillo GM, Roy S, et al. **Human skin wounds: a major and snowballing threat to public health and the economy.** Wound Repair and Regeneration, 2009;17:763-71.
12. Defloor T, Schoonhoven L. **Inter rater reliability of the EPUAP pressure ulcer classification system using photographs.** J Clin Nurs, 2004;13:952-9.
13. Defloor T, Schoonhoven L, Fletcher J, et al. **Statement of the European Pressure Ulcer Advisory Panel-pressure ulcer classification: differentiation between pressure ulcers and moisture lesions.** J Wound Ostomy & Continence Nursing, 2005;32:302-6.
14. Beeckman D, Schoonhoven L, Fletcher J, et al. **Pressure ulcers and incontinence-associated dermatitis: effectiveness of the Pressure Ulcer Classification education tool on classification by nurses.** Quality & Safety in Health Care, 2010;19:e3.1-e3.4.

\* Karen Van den Bussche, doctoraatsstudent, Universitair Centrum voor Verpleegkunde en Vroedkunde, Vakgroep Maatschappelijke Gezondheidskunde, Faculteit Geneeskunde en Gezondheidswetenschappen, Universiteit Gent, België

Dimitri Beeckman, professor, Universitair Centrum voor Verpleegkunde en Vroedkunde, Vakgroep Maatschappelijke Gezondheidskunde, Faculteit Geneeskunde en Gezondheidswetenschappen, Universiteit Gent, België en gastprofessor, School of Nursing & Midwifery, Royal College for Surgeons in Ireland, Dublin, Ireland

Foto 1 = cat. 1B; Foto 2 = cat. 2B; Foto 3 = cat. 2A